

# СОДЕРЖАНИЕ

<i>Предисловие</i> .....	9
Глава 1. Конфликт интересов .....	12
Глава 2. Кардиохирургия для начинающих.....	21
Глава 3. Начало операции на сердце .....	32
Глава 4. Легкая паранойя .....	38
Глава 5. Аортокоронарное шунтирование (АКШ) и как его избежать.....	47
Глава 6. Легкая операция.....	65
Глава 7. Хирургия мирового уровня на голодном пайке .....	85
Глава 8. История А. и Г. ....	97
Глава 9. Когда ломается насос .....	103
Глава 10. Саботаж.....	119
Глава 11. Ирония.....	139
Глава 12. Клуб Маккласки.....	148
Глава 13. «Это ведь вы будете делать операцию, доктор?»...164	
Глава 14. Депиляция .....	170
Глава 15. Хирургия минимального доступа и другие новшества.....	181
Глава 16. На этот раз нечто личное .....	193
Глава 17. Многоликий Лазарь .....	202
Глава 18. Невольный обман.....	213



---

## **Стенокардия**

(грудная жаба) — приступы внезапной боли в груди вследствие острого недостатка кровоснабжения миокарда; клиническая форма ишемической болезни сердца.

*Большая медицинская энциклопедия*

---

*Посвящается всем больным,  
которых мне выпала честь лечить*

# ПРЕДИСЛОВИЕ

Иногда ошибаются и энциклопедии.

При стенокардии ничего не болит. Скорее, человек ощущает дискомфорт, давление или стеснение в груди. Часто это ощущение бывает не очень сильным, но практически всегда сопровождается чувством безысходности и страхом неминуемой смерти. Именно это заставляет прекращать любую физическую нагрузку — и после чего приступ стенокардии через несколько минут проходит. Таков главный симптом, заставляющий пациентов обратиться к врачу. Второй по значимости симптом — ощущение нехватки воздуха.

В моей книге вы найдете рассказы о судьбах реальных пациентов, которые перенесли операции на открытом сердце по причине стенокардии или из-за других заболеваний. Она повествует о триумфах и неудачах кардиохирургии, о госпиталях, в которых проводились операции, о людях, которые их делали, а самое главное — о пациентах, которым пришлось все это пережить.

Работая над книгой, я выбирал истории, которые, на мой взгляд, живо иллюстрируют все разнообразие больных, перенесших кардиохирургические операции, широкий спектр сердечных заболеваний, а также операций, выполняемых кардиохирур-

гами. Некоторые истории трагичны, некоторые — забавны, у многих счастливый конец. Многие произошли тогда, когда я мог немедленно взять в руки перо (или положить пальцы на клавиатуру) и описать все произошедшее, что называется, «по горячим следам». Другие же долго «отлеживались» в моей памяти, прежде чем я смог перенести их на бумагу. Я выбрал все эти истории именно потому, что никогда не смогу их забыть. Некоторые случаи закончились печально и, наверное, именно поэтому и запомнились. Однако цель этой книги вовсе не в том, чтобы сеять панику или устраивать сенсации, а в том, чтобы абсолютно честно рассказать о моем внутреннем мире. Естественно, все происходящее в нем драматично, ведь он наполнен событиями на грани жизни и смерти. Но вместе с тем в моем мире присутствуют и самые прекрасные человеческие качества — изобретательность и стойкость. Они часто проявляются у пациентов и у тех, кто призван оказывать им медицинскую помощь. Наконец, и вы, мои дорогие читатели, являетесь частью моего мира — ведь, возможно, однажды настанет день, когда вам или кому-то из ваших близких потребуется кардиохирургическая операция. Поэтому я надеюсь, что вы найдете эту книгу не только познавательной, но и интересной.

Очень немногие сферы человеческой деятельности отличаются таким драматизмом, как кардиохирургия. Ситуации, с которыми сталкиваются врачи и пациенты, преисполнены эмоций и щекочут нервы, потому что смерть всегда маячит на горизонте, а во многих случаях и непосредственно кому-то угрожает. Люди, попадающие в такие ситуации, часто вырабатывают у себя разнообразные защитные механизмы. И одним из главных является развитие беспощадного и мрачного чувства юмора, которое присуще многим представителям хирургических специальностей, особенно когда речь идет об экстренной хирургии. В книге вы столкнетесь с примерами такого юмора, и я заранее приношу свои извинения тем, кому эти,

в общем-то, безобидные шутки покажутся оскорбительными и неуместными. Думаю, что выражу мнение всех моих коллег, если скажу, что для нас этот мрачный юмор — просто способ хоть как-то справиться с невыносимым стрессом. Смех перед лицом несчастий помогает нам в работе, но никоим образом не влияет на нашу преданность профессии и на то рвение, с каким мы боремся за жизнь каждого пациента.

# ГЛАВА 1

## Конфликт интересов

Иногда, как пел Боб Гелдоф, я не люблю понедельники, а вчера был именно понедельник.

Мой первый рабочий день после долгих рождественских каникул обернулся для меня настоящим шоком. Мне хотелось, чтобы первая рабочая неделя началась плавно, и я постепенно погрузился в работу, но она началась с потрясения — с двух больших операций. Обе были опасными и невероятно сложными.

Первым был пациент 47 лет. Ему надо было сделать две операции на сердце. Нельзя сказать, что они были особенно сложными, но вместе представляли ситуацию, с которой прежде мне сталкиваться не приходилось. Сначала мне предстояло выполнить перикардэктомию, а потом — протезирование митрального клапана. Выражаясь обычным языком, сначала я должен был удалить перикард — оболочку, окружающую сердце. В норме эта оболочка гладкая, скользкая и позволяет сердцу свободно сокращаться и расслабляться. В полости перикарда находится немного смазывающей жидкости, которая дает сердцу еще большую свободу движений. У моего



больного никакой жидкости там не было. Стенки перикарда были покрыты рубцами и стали жесткими, ригидными, превратившись почти что в «смирительную рубашку». В результате развились ограничение подвижности сердца и сердечная недостаточность. В ходе второй операции мне предстояло ликвидировать недостаточность митрального клапана, которая эту сердечную недостаточность усугубляла.

Главная трудность заключалась в том, что эти два заболевания редко случаются одновременно, а соответствующие операции необходимо выполнять в несовместимых друг с другом условиях. Первая операция — перикардэктомия — проводится без применения искусственного кровообращения. Это необходимо для того, чтобы снизить риск кровотечения из участков сердечной мышцы, поврежденных во время удаления сердечной сумки. Вторую операцию невозможно выполнить без искусственного кровообращения, а это сильно повышает риск кровотечения от первой операции. Мало того, на задней поверхности сердца пациента обнаружился участок, в котором кальцинированный перикард настолько плотно сросся с миокардом, что без фатального повреждения сердца отделить листок сердечной сумки было невозможно. Несмотря на все усилия, отделить перикард от сердца в этом участке не удалось, и это сильно затруднило доступ к митральному клапану. Все кончилось тем, что устранять дефект клапана мне пришлось на ощупь. К счастью, все закончилось хорошо, но скорее благодаря везению, а не мастерству.

Вторым пациентом оказался величественный старик 79 лет, бывший председатель попечительского совета одного из местных госпиталей. Ему пришлось лечиться у нас в Пэпу-орте — в родном госпитале из-за возраста и тяжести заболевания моему больному помочь не смогли. В ходе операции предстояло выполнить протезирование аортального клапана, шунтирование двух венечных артерий, закрытие аномального отверстия, а также было необходимо убрать патологические

пучки проводящих волокон, чтобы устранить нарушения ритма. Это было бы непростое испытание и для 40-летнего пациента, а моему больному было уже почти 80. Нет ничего удивительного в том, что пациентам в таком возрасте приходится очень нелегко после подобных вмешательств.

К счастью, обе операции прошли успешно. Было уже около полуночи, и перед тем, как лечь спать, я позвонил в отделение интенсивной терапии (ОИТ), чтобы справиться о здоровье моих пациентов. Мне ответили, что их состояние соответствует объему вмешательств и улучшается. Проснувшись утром во вторник, я сразу ощутил несказанную радость от того, что за ночь мне ни разу не позвонили из ОИТ. Это был хороший знак!

На безоблачном синем небе ярко светило солнце, и я даже подумал, не поехать ли мне на работу на мотоцикле. Однако, выйдя на улицу, я тотчас отказался от этой шальной идеи. Январское утро оказалось холодным, как в Арктике, и я благоразумно решил отправиться в госпиталь на машине. Поездка на автомобиле всегда давала преимущество: по дороге можно выпить чашку отличного черного кофе и послушать программу Today на BBC Radio 4, чтобы узнать, что творится в мире.

В то утро мне рассказали, что израильские войска усилили атаки в секторе Газа и обе стороны яростно обвиняют друг друга в гибели солдат и мирных жителей. Вспомнилось, что за два года до этого одна благотворительная организация попросила меня провести несколько кардиохирургических операций в секторе Газа, но я отказался, сославшись на нестабильность ситуации. Конечно, это было трусостью с моей стороны, и я вызвался поехать на Западный берег, где было не так опасно.

Припарковав машину у госпиталя, я направился в отделение. Дорога огибала достопримечательность Пэпуортского госпиталя — пруд с утками. Пруд почти замерз, но несмотря на это утки довольно кричали, с удовольствием плавая по

узкой полоске воды у самого берега. Тогда я был председателем консультативного комитета госпиталя. Несколько лет назад, во время очередного ежемесячного заседания один из моих коллег — пульмонолог — упрямо задавал один и тот же вопрос: не создают ли утки угрозу инфекции для легочных больных и пациентов, перенесших трансплантацию органов? Я переадресовал этот вопрос нашему микробиологу. Она встала и обратилась к собранию: «Кто хочет сохранить пруд?» В ответ все дружно подняли руки. «В таком случае, — сказала микробиолог, — не задавайте мне этот вопрос больше никогда!»

Я вошел в кабинет, из окна которого открывался вид на вышеупомянутый пруд, и включил три компьютера. В то время у меня их было три по одной простой причине: информационные технологии очень медленно проникают в Национальную службу здравоохранения и все наши компьютеры были безнадежно устаревшими. Каждая операция требовала для выполнения несколько секунд. Имея три компьютера, я мог заниматься чем-то на одном, пока второй открывает нужный файл. При повторных запросах я каждый раз выигрывал несколько секунд, и это позволяло экономить время и работать более эффективно. В одном компьютере хранилась база данных моих пациентов, в другом — данные лабораторных и инструментальных исследований, третий компьютер предназначался для электронной почты и всего остального (включая кроссворды). С тех пор многое изменилось, но, к несчастью, не изменилось качество компьютеров... Теперь их у меня четыре.

Я просмотрел результаты анализов пациентов, проверил почту и отправился переодеваться в хирургическую форму. Мужская раздевалка у нас была небольшая, без окон и страшно захламленная. По периметру стояли шкафчики, а пол был усеян сменной обувью и пришедшей в негодность операционной формой. Еще хуже то, что находились личности, которым

казалось очень остроумным выбрасывать сор из карманов в чужие туфли — мне не раз приходилось обнаруживать такие «сюрпризы» и в своей сменной обуви. В тот день я нашел в ней пару одноразовых ножниц, конфетный фантик и бланк с результатами анализа крови. Я извлек все это из туфель, но перед тем, как выбросить в мусорное ведро, успел прочитывать на бланке фамилию человека, заказавшего анализ. Это был один из сотрудников ОИТ, дежуривший прошлой ночью. На мгновение мне захотелось выяснить с ним отношения и поинтересоваться причиной столь странного поведения, но в ту же секунду я об этом забыл.

Прежде чем подняться в операционную, я зашел в ОИТ осмотреть вчерашних пациентов. К моей несказанной радости, оба выглядели превосходно. У первого больного обошлось без кровотечения, и состояние его быстро улучшалось — он находился в ясном сознании и завтракал. Старик был все еще немного сонлив, но выглядел лучше, чем можно было ожидать после такой серьезной операции. С легким сердцем я пружинистым шагом вышел из ОИТ и направился в оперблок, где мне предстояло сделать операцию, которая в сравнении со вчерашними случаями казалась просто поездкой на пикник. Надо было установить один шунт пациентке с ишемической болезнью сердца, не отягощенной никакими сопутствующими заболеваниями.

Одна из особенностей кардиохирургии в сравнении с другими хирургическими специальностями заключается в том, что у нас просто не бывает «малых операций». Пожалуй, с натяжкой к ним можно отнести аортокоронарное шунтирование, но и это представляет опасность для пациента. Но на фоне вчерашних вмешательств у меня было чувство, что после вчерашних операций сегодняшнее аортокоронарное шунтирование показалось мне отдыхом в выходной день. Я решил, что буду ассистировать моему тогдашнему ординатору Бетси Ивэнс, и, пока она готовила все необходимое для операции,

отошел в буфет, где рассчитывал выпить кофе, пообщаться с коллегами и решить пару кроссвордов. Утро не предвещало никаких неприятностей, если не считать того, что я в тот день был дежурным по экстренной хирургии. Но, как правило, экстренные операции случались редко.

Бетси прекрасно справилась, и мы уже зашивали грудную клетку, когда в операционную вошел другой ординатор. Он тоже дежурил и сообщил, что из Норфолка в госпиталь везут 39-летнюю женщину с подтвержденным диагнозом расслаивающей аневризмы аорты. От Норвича, где жила та женщина, до нашего госпиталя 90 миль, и машина скорой помощи уже неслась по шоссе с сиреной и мигалками.

Вероятно, расслаивающая аневризма аорты — единственное по-настоящему неотложное состояние в кардиохирургии. С помощью лекарств и специальных аппаратов многие состояния в кардиологии можно сделать, так сказать, менее острыми и выполнить операцию в комфортных для пациента и хирургов условиях. Например, отложить ее на один-два дня и сделать срочной или даже плановой. При остром расслоении аорты это невозможно — заболевание требует немедленного хирургического вмешательства.

При расслаивающей аневризме аорты происходит следующее: внутренняя оболочка самой крупной артерии человеческого организма вдруг разрывается из-за дефектов в строении этой оболочки или из-за высокого артериального давления. Чаще всего эти причины сочетаются. У больного внезапно возникает сильнейшая боль в груди, которая начинает отдавать в спину и постепенно спускается ниже. Боль просто непереносимая и часто сопровождается обмороком. В область разрыва под большим давлением устремляется кровь и отслаивает внутреннюю оболочку аорты от внешней — примерно так же от стены отслаиваются плохо приклеенные обои. Кровь, вытесненная в эту щель, направляется к сердцу. Под ее давлением может произойти повреждение аортального клапана, что приводит

к его острой недостаточности. Расслоение может блокировать устья венечных артерий, и это приводит к инфаркту миокарда. Распространяясь вниз по аорте, повреждение может блокировать устья отходящих от аорты артерий, в некоторых случаях происходит даже их разрыв. При расслаивающей аневризме аорты под угрозой ишемии находятся мозг, сердце и все другие органы. В довершение всех бед может разорваться и сама аорта, и это приведет к смертельному внутреннему кровотечению. В первые двое-трое суток от начала расслоения аорты смертность увеличивается на 1% каждый час. Таким образом, понятно, что при этом заболевании ни в коем случае не стоит медлить.

Однако у нашей больной все осложнялось тем, что она была на 37-й неделе беременности; мало того, пациентка была беременна двойней.

Если у вчерашнего больного был конфликт между оптимальным доступом к перикарду и возможностью добраться до митрального клапана, то случай Нины (так звали беременную женщину) был во много раз тяжелее и опаснее. Все мои переживания по поводу вчерашних пациентов мгновенно рассеялись как дым. Эта ситуация требовала максимальной концентрации.

Шансы Нины повышались при поддержании артериального давления на минимально возможном уровне вплоть до ликвидации расслоения. Правда, двойняшки могли не пережить подключения матери к аппарату искусственного кровообращения. Кроме того, для поддержания нормального кровообращения в плаценте всегда необходимо достаточно высокое артериальное давление. Все трое — мать и два ее нерожденных младенца — находились в смертельной опасности. Чьи интересы важнее?

Мы с анестезиологом Джоном Нишоу устроили импровизированный консилиум в коридоре ОИТ. Рассмотрев все возможные варианты, мы проконсультировались с акушерами

и неонатологами (специалистами по ведению и лечению новорожденных) из кембриджского госпиталя Эдденбрука. Они сказали, что, по их мнению, 37-недельный плод — это почти доношенный младенец, и высказали уверенность, что при немедленном родоразрешении шанс на то, что близнецы выживут, просто огромный. От естественных родов мы отказались сразу, потому что повышение артериального давления, которое неизбежно произошло бы на фоне болезненных схваток, почти наверняка привело бы к разрыву поврежденной аорты. После недолгих раздумий мы также отбросили вариант немедленно реконструировать аорту при сохранении беременности, предоставив случаю решать судьбу младенцев. Это было бы нечестно, учитывая, что дети были уже абсолютно готовы появиться на свет. Оставался один выбор: экстренное кесарево сечение под общей анестезией с безупречным контролем артериального давления, после чего нам предстояло еще немного подождать сокращения матки (конечно же, сильно нервничая), чтобы свести к минимуму риск маточного кровотечения. Мы прикинули, что все это приведет к отсрочке операции на один-два часа. Ожидание повысило бы риск всего на пару процентов, и в данной ситуации это показалось нам вполне приемлемым. (Я осознаю, что решение было довольно жестким. Допустить «приемлемость» 2%-ного повышения риска смерти у молодой женщины выглядит шокирующе, но такая «бесчеловечная» расчетливость порой неизбежна, например, при возникновении ситуации, в которой из массы рискованных решений приходится выбирать наименее рискованное.)

Между тем прибыла машина скорой помощи. С Ниной быстро побеседовали и осмотрели ее, после чего мы с Джоном выработали окончательный план действий. Состояние больной было тяжелым. У нее были холодные и влажные кожные покровы. Женщина находилась в состоянии шока. Расслоение уже повредило аортальный клапан, и развилась его недостаточность. Она привела к развитию сердечной недостаточности

и выраженной одышке. Больная с готовностью согласилась с нашим планом, дрожащей рукой подписала формальное согласие, и мы немедленно отправили ее в операционную.

Из Кембриджа в Пэпуорт прибыли акушеры и неонатологи с двумя кувезами для новорожденных. Джон выполнил вводный наркоз и установил две капельницы с лекарствами, повышающими и снижающими артериальное давление, чтобы надежно контролировать его уровень. Акушеры обработали операционное поле, быстро сделали кесарево сечение и извлекли на свет новорожденных, которые сразу же начали дышать. Пока акушеры зашивали рану, детей унесли из операционной, чтобы поместить в кувезы.

Дети, рожденные с помощью кесарева сечения, избавлены от опасностей родовых травм: на их личиках нет синяков, головки не деформированы, младенцы не похожи на маленьких сморщенных старичков. Элфи и Эви выглядели царственно — синеглазые мальчик и девочка были просто прекрасны. Главное, они дышали сами, а значит, могли жить без посторонней помощи. Я засмотрелся на детишек, но Джон бесцеремонно вернул меня к реальности: «Они, конечно, прелестны, но марш в операционную. Позаботься, чтобы их мать осталась жива. За детками есть кому присмотреть и без тебя».



## ГЛАВА 2

### Кардиохирургия для начинающих

Прежде чем я расскажу, что происходило дальше с Ниной и ее сердцем, мне хочется взять паузу и рассказать о строении и функции самого важного из всех жизненно важных органов. В этой книге речь пойдет о сердце, и мне кажется, что было бы полезно дать неспециалистам некоторое базовое представление о том, что такое сердце, как оно работает, какие в нем могут возникать неполадки и как их устраняют.

Должен сказать, что сердце устроено не так сложно, как думает большая часть людей, и некоторые элементарные сведения помогут читателям понять, о чем, собственно, рассказывается в книге.

В течение многих веков поэты, писатели и музыканты воспевали человеческое сердце, но вопреки их произведениям сердце никогда не хранило никаких эмоций. В камерах сердца нет места личности индивида, и на самом деле оно разительно отличается от привычного всем изображения на валентинках.

Сердце (как бы грубо и прозаично это ни звучало) — обычный и весьма просто устроенный насос. Его работа заключается в том, чтобы перекачивать кровь, которая будет циркулировать по всему телу. На самом деле сердце состоит из двух насосов, соединенных между собой. Правая сторона получает использованную темную кровь, которая уже отдала питательные вещества тканям тела, и перекачивает ее в легкие, чтобы она получила свежий кислород. Алая, насыщенная кислородом кровь поступает в левую сторону сердца, откуда выталкивается во все части тела и несет туда кислород и питательные вещества. После этого кровь снова возвращается в правую сторону сердца — и процесс повторяется.

Кровь циркулирует через сердце и легкие следующим образом. Мы начнем с правого сердца. По двум крупным венам (каждая толщиной с большой палец) в него из органов тела поступает лишенная кислорода кровь. Вены эти впадают в правое предсердие, являющееся приемной камерой правого сердца, откуда кровь перетекает в правый желудочек — это и есть настоящий насос.

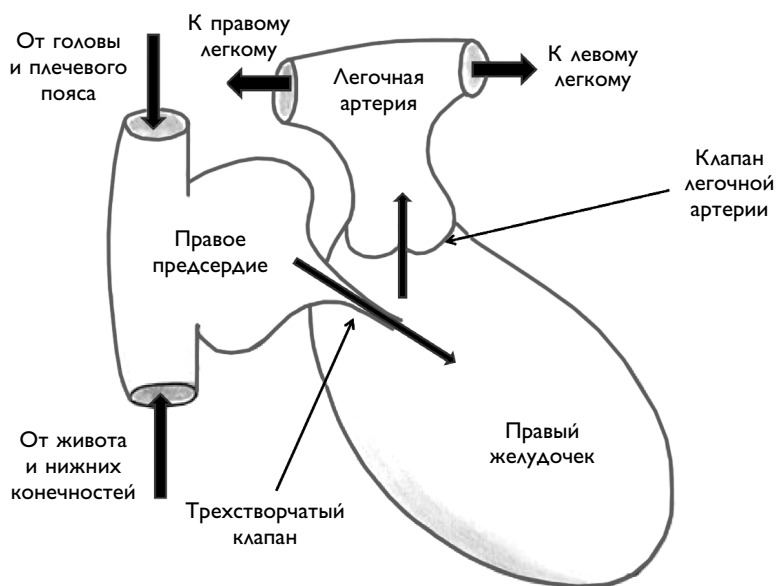
Правый желудочек, сокращаясь, выталкивает кровь по крупной легочной артерии прямо в легкие. Там кровь освобождается от углекислого газа, насыщается кислородом и поступает в левое предсердие по четырем крупным легочным венам.

Левое предсердие — приемная камера левого сердца. Оттуда кровь поступает в левый желудочек, работающий как насос. Он выталкивает алую, насыщенную кислородом кровь в аорту — крупную артерию, ветви которой снабжают кровью все части тела.

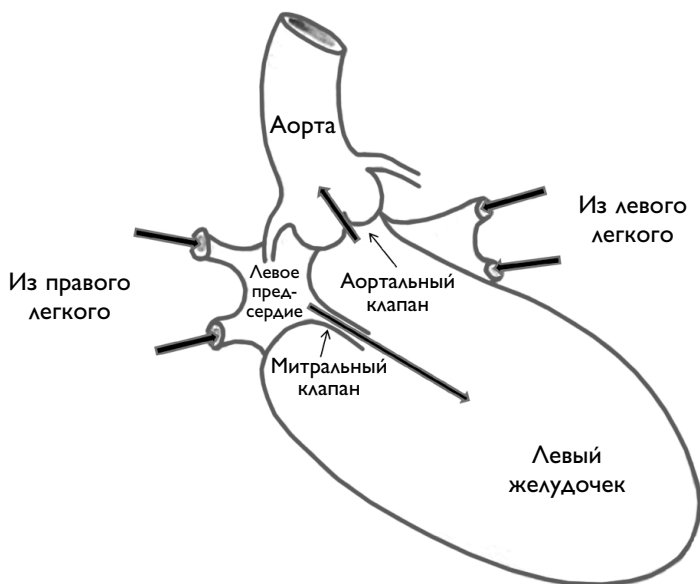
Строение сердца как насоса весьма несложное — это мышечный мешок. Когда он наполняется кровью, стенки сокращаются, объем камер уменьшается (в этот момент вы чувствуете удар сердца) и кровь выталкивается из мешка. Для того, чтобы кровь текла только в одном направлении,

природа снабдила этот орган четырьмя клапанами. Два из них расположены на входе в правый желудочек и на выходе из него, а еще два находятся там же, но в левом желудочке. Эти клапаны позволяют крови течь только в одном направлении, не допуская обратного тока. На входе в правый желудочек расположен трехстворчатый клапан. На выходе — клапан легочной артерии. Это значит, что через него кровь поступает именно в эту артерию. Слева от входа в левый желудочек находится митральный клапан (он называется так, потому что формой напоминает епископскую митру), а на выходе расположен аортальный клапан, через который кровь течет (вы угадали!) в аорту.

В упрощенной форме правая половина сердца («правое сердце») выглядит так, как показано на рисунке. Стрелками указано направление тока крови.

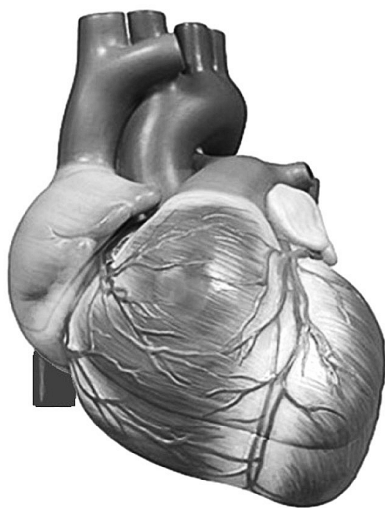


«Левое сердце» выглядит почти так же и может быть изображено следующим образом:



Надо упомянуть еще одну особенность левого сердца: в самом начале аорты, непосредственно за аортальным клапаном, от нее отходят две небольшие артерии, которые направляются обратно к сердцу. Это всем известные коронарные, или венечные, артерии, снабжающие кровью и кислородом саму сердечную мышцу.

Другой малоизвестный факт, касающийся сердца, заключается в том, что анатомы не вполне верно обозначают его главные части. Правое сердце находится скорее спереди, нежели справа, а левое — обращено не влево, а скорее назад. Получается, что правое сердце располагается впереди левого, и на самом деле наш главный жизненно важный орган выглядит приблизительно так:



Описывая сердечно-сосудистую хирургию, многие говорят о ней как о сенсации, используя характеристики вроде «чудо современной медицины», «триумф технологии» и тому подобные эпитеты. Но по-настоящему удивительно в кардиохирургии не то, что она существует и эффективно работает, а то, как много времени потребовалось для того, чтобы внедрить ее в медицинскую практику. Медицина в своих бесконечно разнообразных формах существует тысячи лет. Клятва Гиппократа была написана около двух с половиной тысяч лет назад. Анестезия существует с середины XIX века, и с тех пор почти все операции выполняются под общим обезболиванием. Несмотря на это, кардиохирургия сделала свои первые неуверенные шаги только в 50-е годы XX века, то есть совсем недавно.

Что так сильно задержало ее развитие? В конце концов, сердце — это всего лишь насос, причем устроенный весьма несложно. Когда он ломается, его необходимо чинить чисто техническими средствами. А как еще вы прикажете ремонтировать, например, засоренную трубу или протекающий кран?

Конец ознакомительного фрагмента.

Приобрести книгу можно  
в интернет-магазине «Электронный универс»  
([e-Univers.ru](http://e-Univers.ru))